

Die konservative Hämorrhoidenbehandlung

Jens J. Kirsch und Bernd-D. Grimm

Enddarm-Zentrum Mannheim, Mannheim, Deutschland

Conservative treatment of haemorrhoids

Summary. Haemorrhoidal symptoms have been known from time immemorial; they are considered to be a widespread problem, which is progressive if untreated. Treatment is according to the proctological qualification of the doctor and the degree of the changes. If possible, it should be carried out from the point of view of causal therapy. The most frequently occurring 1st degree haemorrhoids can almost always be treated conservatively, i. e. with sclerotherapy. To prevent recurrence, the life style and defecation habits should be changed. Regular monitoring by specialists aids prevention.

Key words: Haemorrhoids, sclerotherapy, high fibre diet, stool behaviour.

Zusammenfassung. Hämorrhoidalbeschwerden sind seit alters her bekannt; sie gelten als Volksleiden – untherapiert progredient. Die Behandlung richtet sich nach der proktologischen Qualifikation des Arztes und dem Grad der Veränderungen – möglichst nach kausalthérapeutischen Gesichtspunkten. Die am häufigsten auftretenden Hämorrhoiden I. Grades lassen sich praktisch immer konservativ, d. h. mit der Sklerotherapie beseitigen. Zur Rezidivprophylaxe sollten Lebens- und Stuhlgewohnheiten geändert werden. Regelmäßige Kontrollen durch den Spezialisten dienen der Vorsorge.

Schlüsselwörter: Hämorrhoidalleiden, Sklerotherapie, Hämorrhoiden I. Grades, Corpus cavernosum recti.

Einleitung

Das Hämorrhoidalleiden ist keine Erkrankung der Neuzeit; mit seiner Diagnostik und vor allem der Therapie befassen sich die Ärzte schon seit Jahrtausenden:

- Die Pharaonen des alten Ägypten beschäftigten neben anderen Fachärzten auch einen „Wächter des Anus“, der sich der kehrseitigen Probleme seines Herrn anzunehmen hatte [16].
- Auch im antiken Griechenland waren proktologische Erkrankungen nicht unbekannt. Mixturen zur Behand-

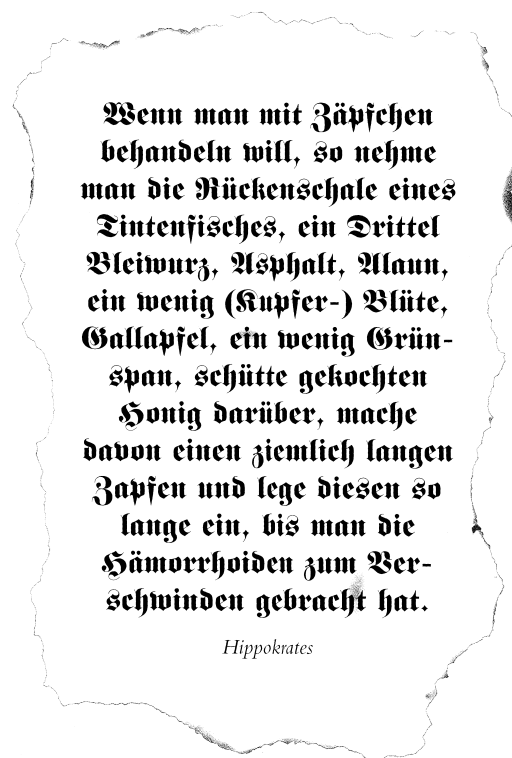


Abb. 1. Altgriechisches Rezept gegen Hämorrhoiden [8]

lung des Hämorrhoidalleidens (Abb. 1), aber auch Verfahren zur Behandlung anderer anorektaler Erkrankungen sind uns überliefert.

Heutzutage, in einer Zeit geprägt von Stress, wenig körperlicher Bewegung und verfeinerter, d. h. ballaststoffarmer Nahrung, ist die Hämorrhoidalerkrankung ein weit verbreitetes Leiden [6, 13, 18]. Exakte epidemiologische Aussagen zur Erkrankungshäufigkeit liegen uns jedoch nicht vor; die vorhandenen Zahlen beruhen auf sachverständigen Schätzungen. Die Besonderheit dieser Krankheit ist das große Tabu der betroffenen Region: „Darüber spricht man nicht!“ Hämorrhoiden sind keine gesellschaftsfähigen Probleme – im Gegensatz zum Magengeschwür und zum Herzinfarkt. Trotz hohem Leidensdruck sind daher mehrjährige Krankheitsverläufe bis zum ersten Kontakt mit dem ärztlichen Spezialisten auch heute noch keine Seltenheit.

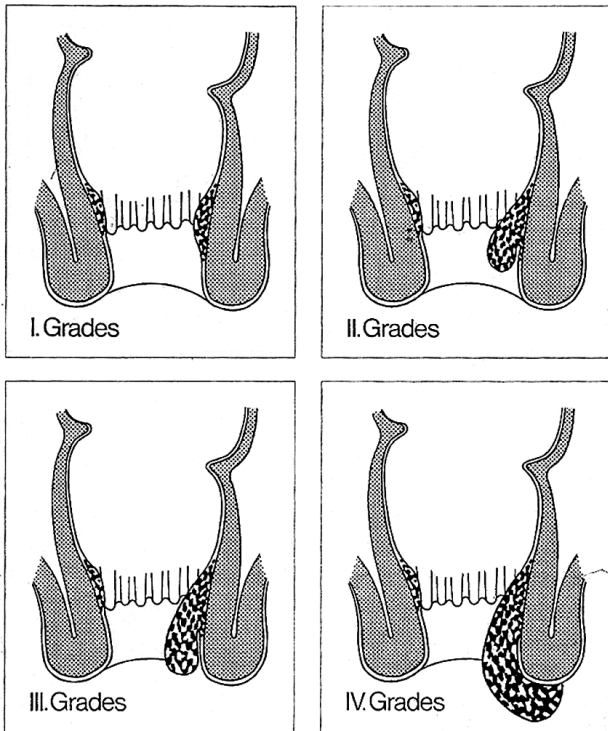


Abb. 2. Schweregrade der Hämorrhoiden. Schematische Längsschnitte durch den Enddarm; links zum Vergleich der jeweilige Normalbefund [8]

Allein das Vorhandensein von Hämorrhoidalpolstern bedeutet noch keine Krankheit. Jeder Säugling kommt mit der Hämorrhoidalanlage zu Welt, die dann ihre vollständige Entwicklung in der Adoleszenz erfährt [7]. Es handelt sich dabei um ein arteriovenöses, submukös gelegenes, breitbasig am anorektalen Übergang aufsitzendes Gefäßgeflecht [17], das seine Hauptblutzufuhr aus der Arteria rectalis superior erfährt. Aufgrund seines, dem penalen Schwellkörper ähnlichen Aufbaus, wird es im deutschsprachigen Raum als Corpus cavernosum recti be-

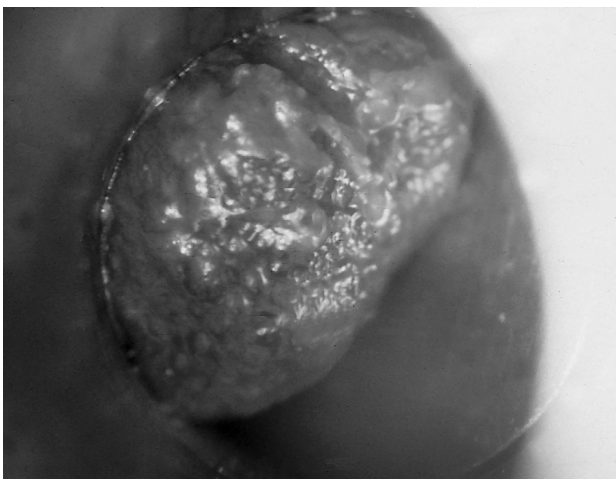


Abb. 3. Hämorrhoiden I° im Proktoskop. Als häufigste Ursache transanaler Blutungen lassen sich erstgradige Hämorrhoiden nur mit dem Proktoskop erkennen bzw. ausschließen; digitale Austastung, Rektoskopie oder gar Koloskopie leisten dies nicht!

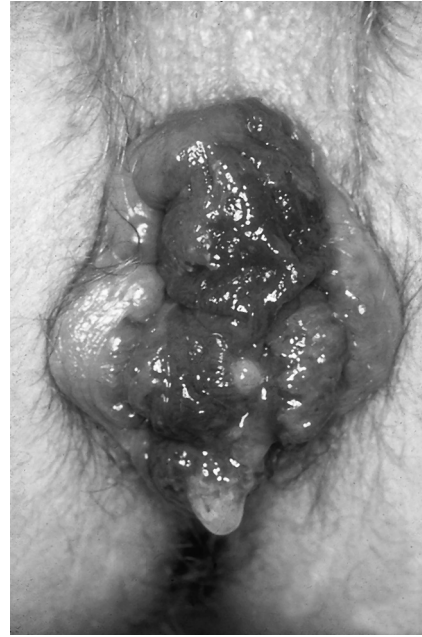

Abb. 4. Kompletter zirkulärer Analprolaps (Blickdiagnose beim Pressenlassen auf dem WC). Die extreme Hyperplasie der Hämorrhoidalpolster (Corpus cavernosum recti) führt zu einer Destruktion des Analkanals mit extraanaler Verlagerung des sensiblen Abdomens. Der noch manuell reponible Analprolaps entspricht drittgradigen Hämorrhoiden; der fixierte Hämorrhoiden IV°

zeichnet [14, 15]. Seine Aufgabe besteht in der Feinabdichtung des oberen Analkanals gegenüber dem Rektuminhalt; es ist ein Teil des Verschlussmechanismus unseres Ausscheidungsorgans.

Das Beschwerdebild des Hämorrhoidalleidens wird ausgelöst durch die Dysfunktion des anatomischen Verschlussapparates sowie einer Hyperplasie des Hämorrhoidalkomplexes mit begleitender Entzündung [4, 18]. Diese Veränderungen basieren auf einem multifaktoriellen Geschehen; vier Faktoren gelten heute als Hauptauslöser [7]:

- unsere „verfeinerte“, d. h. faser- und ballaststoffarme Ernährung
- falsches Stuhlverhalten (so genanntes „Nachpressen“, langes Sitzen über der Toilettenschüssel, Zeitungslesen)
- Laxantienabusus
- genetische Disposition

Sitzen auf kalter Unterlage, Kaffee- und Alkoholgenuss sowie scharfe Gewürze können bei bereits vorhandenen hyperplastischen Hämorrhoidalpolstern klinische Symptome auslösen, eine ätiologische Bedeutung kommt ihnen jedoch nicht zu.

Dem Erscheinungsbild entsprechend werden die hyperplastischen Hämorrhoidalpolster in Schweregrade eingeteilt (Abb. 2). Erstgradige – innere – Hämorrhoiden sind nur durch die proktoskopische Untersuchung zu diagnostizieren (Abb. 3); ihr Ausschluss durch die rektal-digitale Untersuchung ist nicht möglich, da die Hämorrhoidalpolster bei der Betastung ausgepresst werden. Die Diagnose höher gradiger Hämorrhoidenveränderungen ist

Tabelle 1. Symptomatik des Hämorrhoidalleidens bei 9.065 Patienten (nach Häufigkeit der Angabe, tlw. Mehrfachnennungen) [8]

Blutungen
Jucken
Nässen, Wundsein
Brennen
Engegefühl
Druckgefühl im After
Krämpfe im Afterbereich (Proktalgia fugax)
Damm- und Genitalbeschwerden (allein proktologisch bedingt = ano-genitales Syndrom)
Prolaps (tastbar/sichtbar)

Tabelle 2. Wichtigste Differentialdiagnosen des Hämorrhoidalleidens

Fisteln
Fissuren
interner Rektum-Mukosaprolaps
Proktitis/Rektitis
Chronisch entzündliche Darmerkrankungen
Rektum-Polypen
Rektumkarzinome
Analkarzinome

Tabelle 3. Basisdiagnostik bei allen Enddarmbeschwerden

Untersuchung des Abdomen
Inspektion und Palpation der Analregion (mit und ohne Bauchpresse)
Digitale Untersuchung inkl. Prostata bzw. Zervix
Rektosigmoidoskopie
Proktoskopie und Analspekulum-Untersuchung
Test auf okkultes Blut im Stuhl

in erster Linie eine Blickdiagnose, insbesondere dann, wenn sie beim Pressen auf dem WC erfolgt (Abb. 4).

Die Symptomatik des Hämorrhoidalleidens ist eher unspezifisch. Ein pathognomonisches Charakteristikum ist nicht vorhanden (Tabelle 1); eine ganze Reihe anderer, teilweise wesentlich gravierender Erkrankungen können ebenfalls „Hämorrhoidenbeschwerden“ auslösen (Tabelle 2). Diese müssen erst ausgeschlossen werden, um eine korrekte Therapie durchführen zu können (Tabelle 3). Leider kommen immer wieder Patienten nach monatelanger Salben- und Zäpfchenbehandlung vermeintlich blutender Hämorrhoiden zum Spezialisten, der dann aber ein Rektumkarzinom diagnostiziert.

Da Hämorrhoidalbeschwerden Lebensqualität und Arbeitsfähigkeit erheblich einschränken können, gilt es, die Beschwerden des Patienten zu beseitigen (und nicht das Auge des behandelnden Arztes zu befriedigen): es wird nicht die Hämorroide, sondern es werden die Hämorrhoidalbeschwerden behandelt. Je nach proktologischer Ausbildung sind die Behandlungsziele [8]:

- Symptombehandlung
- Kausaltherapie
- Rezidivprophylaxe

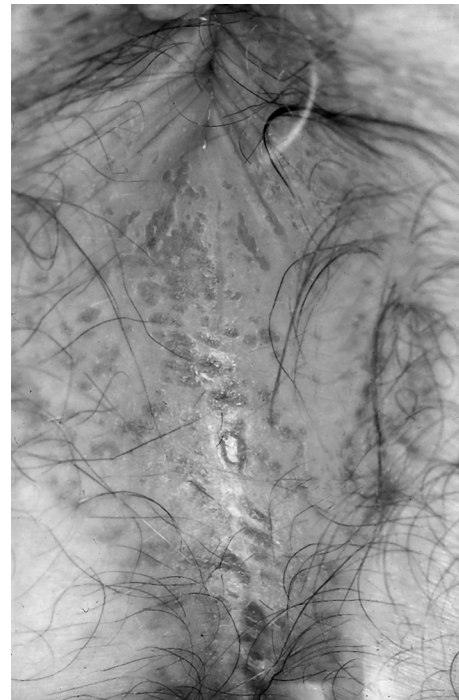

Abb. 5. Akut toxisch-irritatives Analekzem. Der mangelhafte Afterfeinschluss beim Hämorrhoidalleiden führt zu Schleimbenetzung und damit Irritation der Perianalhaut. Als intertriginöser Bereich reagiert diese ekzematös mit der Gefahr einer viralen, bakteriellen oder mykologischen Superinfektion

Symptombehandlung

Unabhängig vom Grad des Hämorrhoidalleidens gilt es – begleitend zur Kausaltherapie – die unterschiedlichen, zum Teil gleichzeitig auftretenden Symptome möglichst rasch und effizient lokaltherapeutisch zu beseitigen bzw. zu lindern – heutzutage auch unter Kostengesichtspunkten.

Erster und grundlegender Schritt einer konservativen Therapie der Hämorrhoidalerkrankung ist eine sorgfältige und sinnvolle Analhygiene mit klarem, lauwarmem Wasser ohne Seife oder Duschgels. Auf handelsübliche feuchte Toilettentücher und Recycling-Toilettenpapier sollte verzichtet werden (allergisierende und ekzembildende Potenz durch chemische Zusammensetzung); dabei gilt: weniger ist mehr. Der Versuch, der Perianalhaut zu „Goldglanz“ zu verhelfen, endet erfahrungsgemäß in einem „Pavianrot“. Ebenso wichtig ist eine ballaststoffreiche Ernährung mit ausreichender Flüssigkeitszufuhr und artgerechtem Stuhlverhalten ohne Nachpressen.

Für eine lokale, rein symptomatische Hämorrhoidalbehandlung – hier liegt die Domäne der topisch anwendbaren Wirkstoffe – muss aber bedacht werden, dass

- die Symptomatik spontan erheblich schwanken kann,
- nicht alle Symptome ansprechen (z. B. Blutungen, Proktalgia fugax, anogenitales Syndrom),
- meist nur eine kurzfristige Besserung erzielt wird und
- das Fortschreiten der Erkrankung dadurch nicht aufzuhalten ist.

Daher sind nur drei Symptomenkomplexe einer lokalen, topischen Therapie zugänglich:

1. Die Irritation der Perianalhaut (Jucken, Brennen, Wundsein, ggf. superinfizierte Ekzeme)
2. Beschwerden im distalen, also sensiblen Analkanal (Schmerzen bei Anitis, Kryptitis und Papillitis), oft verbunden mit einer Tonuserhöhung der Sphinktermuskulatur
3. Thrombosen der perianalen Venen und des Plexus hämorrhoidalis

Im Vordergrund der symptomatischen Behandlung des Hämorrhoidalleidens steht zunächst der Hautschutz des Perianums. Hier sind Babywundcremes – auch unter wirtschaftlichem Aspekt – sehr erfolgreich; denn was zarte Säuglingshaut schützt, hilft auch dem Erwachsenen. Ist die Perianalhaut jedoch bereits stärker verändert, gar mykotisch oder bakteriell superinfiziert (Abb. 5), so sind speziell zusammengesetzte Dermatika indiziert. Von den zahlreichen Wirkstoffen die sich in den ca. 150 „Hämorrhoidenmitteln“ (besser „Proktologika“) [12] finden, sind heute lediglich vier Substanzgruppen unbestritten:

- a) Lokalanästhetika bei stärkerem Jucken und Brennen (solche in Para-Stellung sollten wegen ihrer relativ großen allergischen Potenz vermieden werden).
- b) Adstringentien (Tannin oder andere Gerbstoffe) gegen ekzematöses Nässen.
- c) Glukokortikoide ausschließlich bei massivem Analekzem und anderweitig therapierefraktärem Pruritus. *Cave*: häufige, unkontrollierte oder zu lange Salben-Anwendung – insbesondere solcher mit halogenierten Kortikoiden (z. B. Dexamethason) führt zu irreversibler Atrophie der Anal- und Perianalhaut. Eitrig-entzündliche Prozesse können verschlimmert und Mykosen begünstigt werden [3]. Eine vorsichtige Vorgehensweise mit möglichst kurzer Anwendungszeit und langsamem Ausschleichen des Präparates ist hier angezeigt.
- d) Antiphlogistika (z. B. Ibuprofen, Diclofenac) als systemische Gabe bei thrombosiertem Analprolaps und bei Analvenenthrombose (*Cave*: Magenprobleme).

Die Applikationsform richtet sich nach Art und Lokalisation der Beschwerden. Als sinnvolle Darreichungsform haben sich Cremes, Pasten und Analtampons bewährt. Cremes und Pasten werden perianal mit dem Finger aufgetragen. In den Afterkanal gelangen sie mithilfe eines Analdehners. Bei intraanal Beschwerden sind die herkömmlichen Hämorrhoidenzäpfchen noch immer sehr beliebt. Allen subjektiven Empfindungen zum Trotz sind diese jedoch einen Wirkungsnachweis schuldig geblieben. Dieser ist auch nur schwer durchführbar: wie radiologische Untersuchungen zeigen konnten [3], rutschen herkömmliche Suppositorien nach dem Einführen sofort in die Rektumampulle und vermischen sich dort mit dem Stuhl. Ihre Wirkstoffe können danach nur während der Defäkation die erkrankten Strukturen des Analkanals berühren, also lediglich während weniger Sekunden des Stuhldurchtritts. Hämorrhoidenzäpfchen sind deshalb wenig hilfreich, unwirtschaftlich und sollten nicht mehr rezeptiert werden.

Im Vergleich dazu stellen die mit einem Mullstreifen versehenen Analtampons einen deutlichen Fortschritt in der symptomatischen Therapie des Hämorrhoidalleidens dar (Abb. 6): der Mullstreifen fixiert sie unmittelbar über dem Analkanal und fungiert gleichzeitig als Docht, über

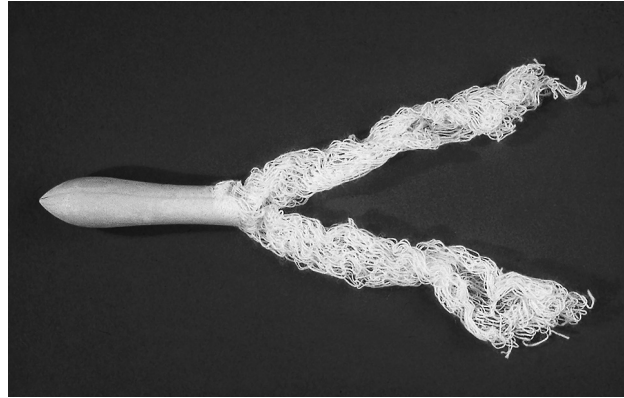


Abb. 6. Analtampon. Durch den eingelassenen Mullfaden gelangen die topisch wirkenden Inhaltsstoffe in den Analkanal und beeinflussen dortige schmerzhafte Prozesse

den die verflüssigte Zäpfchenmasse in den Analkanal gelangt, dort verbleibt und ihre Wirkung entfalten kann. Einschränkend gilt aber: wie bei den Hämorrhoidenzäpfchen ist keine direkte Wirkung auf die asensiblen Hämorrhoidalpolster nachgewiesen.

Kausaltherapie

Nur die differenzierte kausale Therapie kann die Progredienz des Hämorrhoidalleidens verhindern; sie sollte daher immer angestrebt werden. Ihr Ziel muss es sein, das krankhaft hyperplasierte Hämorrhoidalgewebe wieder auf die physiologische Größe des Corpus cavernosum recti zu reduzieren und die Anatomie des Analkanals wieder herzustellen. Die therapeutischen Maßnahmen richten sich dabei nach dem Grad der Veränderungen (Tabelle 4).

Invasive, operative Eingriffe (Gummibandligatur nach Barron, Hämorrhoidektomie) – evtl. mit plastischer Rekonstruktion des Analkanals – sind bei höher gradigen Veränderungen unbestritten. Bei den häufigsten Veränderungen, den Hämorrhoiden I. Grades wäre dieses Vorgehen überflüssig, ja sogar riskant für die Feinkontinenz. Hier ist die medikamentöse Sklerotherapie die Therapie

Tabelle 4. Kausaltherapie des Hämorrhoidalleidens. Das jeweilige therapeutische Vorgehen richtet sich nach den Hämorrhoiden I° bis IV°, setzt also eine exakte Diagnostik voraus (nach [17])

Grad der Erkrankung	Behandlung
Hämorrhoiden I°	1. Wahl: Sklerosierung (Blond, Blanchard) 2. Wahl: symptomatisch (Cremes, Salben, Analtampons)
Hämorrhoiden II.°	1. Wahl: Gummiligatur (Barron) 2. Wahl: Sklerosierung (Blond)
Hämorrhoiden III.° und IV.°	1. Wahl: Hämorrhoidektomie, evtl. mit Plastik 2. Wahl: Gummiligatur und Sklerosierung 3. Wahl: Sklerosierung (Blond) (evtl. 1- bis 2-mal zur Erleichterung)
je nach Symptomatik	evtl. als Adjuvans: Hämorrhoiden-Mittel lokal

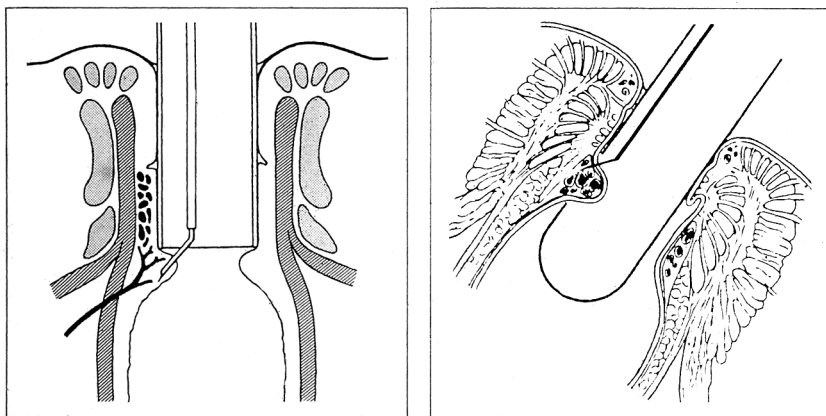


Abb. 7. Sklerotherapie des Hämorrhoidalleidens. Die medikamentöse, korrekt praktizierte Sklerosierung ist die Therapie der Wahl des Hämorrhoidalleidens bei erstgradigen Veränderungen. Die paraarterielle Injektion nach Blanchard (links) ergibt in der Hand des Erfahrenen ähnlich gute Ergebnisse wie das differenzierte, intrahämorrhoidale Verfahren nach Blond (rechts) [8]

der Wahl. Bei korrekter Indikation und qualifizierter Technik ergeben sich sehr befriedigende Behandlungsergebnisse.

Die submuköse Injektion einer Sklerosierungslösung führt über eine lokale, unspezifische Entzündungsreaktion zu einer Gefäßfibrosierung und damit zur Drosselung der Blutzufuhr: das Hämorrhoidalpolster schrumpft ohne Gewebsverlust. Gleichzeitig wird der Knoten auf der Unterlage fixiert.

Prinzipiell werden zwei Verfahren unterschieden (Abb. 7):

- a) Bei der Sklerosierungsbehandlung nach Blond [2] werden hoch konzentrierte Lösungen aus 5 %-igem Chininchlorid oder 10 %-igem Polidocanol direkt in die vergrößerten Hämorrhoidalpolster injiziert. Die intravasale Applikation sollte dabei möglichst vermieden werden. Drei bis vier Sitzungen im Abstand von wenigen Wochen (bis 1,0 ml Lösung pro Sitzung) führen bei 95 % der Betroffenen zur Beschwerdefreiheit. Selbst eine Antikoagulantientherapie mit Marcumar ist kein Hinderungsgrund. Gelegentlich kommt es zu allergischen Reaktionen; auf Chinin (Allergisierungsrate von 4,1 %) sollte deshalb zu Gunsten von Polidocanol verzichtet werden.
- b) Bei dem Verfahren nach Blanchard (Youngstown, Ohio 1928), wieder aufgenommen von Bensaude (Paris, 1976), erfolgt die Lösungsinjektion submukös, aber oberhalb des hyperplastischen Knotens, direkt neben die zuführende Hämorrhoidalarterie. Die angloamerikanische Schule verwendet zur Sklerosierung 5 %-ige Phenol-Pflanzenöl-Lösung und setzt pro Sitzung jeweils drei Depots von 1–3 ml. Bensaude injiziert insgesamt 0,5–1,0 ml Natriumtetracyclidsulfat pro Sitzung. Auch bei diesem Verfahren sind die Patienten in der Regel nach zwei bis drei Sitzungen beschwerdefrei.

Für beide Sklerosierungsverfahren gilt: bei korrekter Indikation und Technik werden 95 % der Patienten beschwerdefrei; nach zwei Jahren ist mit Rezidiven bei jedem vierten Patient zu rechnen.

Trotz langjähriger Erfahrung und größter Sorgfalt sind Komplikationen nicht sicher zu vermeiden (Tabelle 5).

Darüber hinaus wurde vereinzelt über partielle, sogar totale Rektumnekrosen [18], nekrotisierender Fascitis [5]

und lebensbedrohlicher retroperitonealer Sepsis [1] im Zusammenhang mit der Sklerotherapie berichtet.

Kontraindikationen sind akut entzündliche oder thrombosierende Prozesse und eine bestehende Früh-Schwangerschaft.

Neben den Sklerosierungsverfahren reicht die Palette zur konservativen Hämorrhoidenbehandlung von der analen Dehnung, der Wärme- und Kälteapplikation über die Kryotherapie bis hin zur Infrarotkoagulation. Bei dem letztgenannten Verfahren der Hitzekoagulation erzeugt der auf der Mucosa applizierte Infrarotstrahl eine entzündliche Reaktion, die über Nekrosebildung und narbiger Schrumpfung zur Drosselung der Gefäße führt [10]. Zwar sehen einige Autoren hiermit gleich gute Frühergebnisse wie mit der Sklerosierungsbehandlung; die Langzeitergebnisse sind jedoch schlechter [3, 7, 11]. Da die IR-Methode häufigerer Sitzungen [6–8] bis zum Behandlungserfolg bedarf als die Sklerotherapie, gilt sie als unwirtschaftlich.

Rezidivprophylaxe

Eine orale Medikation gegen das Hämorrhoidalleiden existiert nicht. „Tonisierende Venenmittel“ entbehren jeglicher Plausibilität: hyperplasierende Hämorrhoidalpolster sind keine Varizen! Bleibt nur die Ausschaltung exogener Noxen, da die genetische Komponente derzeit noch nicht zu beseitigen ist.

Tabelle 5. Komplikationen bei 19.755 Patienten nach Sklerotherapie (nach Blond) bei Hämorrhoiden 1. Grades.

	Zahl	%o
Ulkus, Schmierblutung	32	1,6
Thrombose	75	3,8
Allergie	6*	0,3
Defäkationsstörung	10	0,5
Druckgefühl > 2 Std.	74	3,7
Abszess	5	0,3
Fistel	1	< 0,1
Anaphylaxie	2*	0,1
massive Blutung mit Intervention	3	0,2

* auf Chinin-HCL

Es gilt in fortwährendem ärztlichen Gespräch dem Betroffenen die Umstellung seiner Nahrung hin zu höherem Ballaststoffgehalt, eine ausreichende Trinkmenge und das richtige Defäkationsverhalten nahe zu bringen. Der Stuhl sollte weich, aber geformt sein; die Toilette nur aufgesucht werden, wenn das typische Dranggefühl vorhanden ist. Es bleibt Illusion, dem Darm zu bestimmten Uhrzeiten die Defäkation „anzuerziehen“. Insbesondere auf Nachpressen sollte tunlichst verzichtet werden, da dies Hämorrhoidenrezidive und einen internen Rektumprolaps fördert. Laxantien sind tabu! Die Dauer der „Sitzung“ sollte drei Minuten nicht überschreiten, und erst wenn der Toilettendeckel geschlossen ist, darf stundenlang geträumt, gelesen oder geraucht werden. Außerdem gilt: nicht immer ist „Sport gleich Mord“; adäquate körperliche Bewegung ist gefragt.

Zusätzliche Kontrollen des Afters und des Enddarms durch den Spezialisten – möglichst in regelmäßigen Abständen – lassen ein Rezidiv frühzeitig erkennen und beugen unliebsamen Überraschungen vor.

Literatur

1. Barwell J, Watkins RM, Lloyd-Davies E, Wilkins DC (1999) Life-threatening retroperitoneal sepsis after hemorrhoid injection sclerotherapy. *Dis Colon Rectum* 42: 419–420
2. Blond K, Hoff H (1936) *Das Hämorrhoidalleiden*. Deuticke, Leipzig Wien
3. Buchmann P (1994) *Lehrbuch der Proktologie*. 3. Aufl. Hans Huber, Bern, S 37
4. Herold A, Brühl W, Wienert V (2002) *Aktuelle Proktologie Uni-Med*, Bremen, S 56–57
5. Kaman L, Aggarwal S, Kumar R, Behera A, Katarija RN (1999) Necrotizing fasciitis after injection sclerotherapy for hemorrhoids. *Dis Colon Rectum* 42: 419–423
6. Kirsch J jr, Staude G, Kirsch JJ (1992) Kombinationsbehandlung des Hämorrhoidalleidens mit Salbe und Analtampons. *medwelt* 43: 339–342
7. Kirsch JJ (1989) Medikamentöse Hämorrhoidenbehandlung. *Therapiewoche* 39: 800–804
8. Kirsch JJ (1996) Medikamentöse Behandlung des Hämorrhoidalleidens – Sinn und Unsinn in der Therapie. *Therapiewoche* 27: 1506–1513
9. Kleinebrecht J, Fränz J, Windorfer A (1999) *Arzneimittel in der Schwangerschaft und Stillzeit – Ein Leitfaden für Ärzte und Apotheker*, 5. Aufl. Wissenschaftliche Verlagsgesellschaft, Stuttgart, S 110
10. Neiger A (1987) *Atlas der praktischen Proktologie*, 3. Aufl. Hans Huber, Bern
11. Raulf F (1992) *Diagnose und Therapie proktologischer Erkrankungen*. Praxishandbuch. Dr. Kade, Berlin, S 41
12. Rote Liste Service GmbH, Frankfurt: Rote Liste 2003
13. Staude G (1991) Hämorrhoidalleiden. *medwelt* 42: 696–701
14. Stelzner F (1992) Die Hämorrhoidektomie – Eine einfache Operation? *Chirurg* 63: 316–326
15. Stelzner F, Staubesand J, Mackleidt H (1962) Das Corpus cavernosum recti, die Grundlage der Hämorrhoiden. *Langenbecks Archiv* 29: 302–313
16. Visol L, Uriach J (1995) The guardians of the anus and their practice. *Int J Colorect Dis* 10: 229–231
17. Wienert V, Mlitz H (1995) *Einführung in die Proktologie*, 2. Aufl. Schattauer, Stuttgart
18. Winkler R, Otto P (1997) *Proktologie – Ein Leitfaden für die Praxis*. Thieme, Stuttgart